



**EVALUACIÓN DE LA DINÁMICA DE LA PRESIÓN INTRAOCULAR, LOS
CAMBIOS VASCULARES EN EL NERVIÓ ÓPTICO Y EL GROSOR
CORNEAL POSTERIOR A LA APLICACIÓN INTRAVÍTREA DE ANTI-
VEGF**

DRA. PAULA ANDREA ACOSTA SALAIMAN

Residente Tercer Año Oftalmología

**UNIVERSIDAD DEL SINU SECCIONAL CARTAGENA
ESCUELA DE MEDICINA
POSTGRADOS MEDICO QUIRÚRGICOS
ESPECIALIZACIÓN EN OFTALMOLOGÍA
CARTAGENA DE INDIAS D. T. H. Y C.
AÑO 2024**

**EVALUACIÓN DE LA DINÁMICA DE LA PRESIÓN INTRAOCULAR, LOS
CAMBIOS VASCULARES EN EL NERVIÓ ÓPTICO Y EL GROSOR
CORNEAL POSTERIOR A LA APLICACIÓN INTRAVÍTREA DE ANTI-
VEGF**

DRA. PAULA ANDREA ACOSTA SALAIMAN

Tesis de investigación para optar el título de
Especialista en oftalmología

TUTORES:

Oscar Luis Teherán Forero

MD Esp. Oftalmología, alta especialidad en glaucoma

Dr. Roger Almanza Benito Revollo

MD Esp. Oftalmología, subespecialidad en retina y vítreo

Dra. Camelia Rosales

MD Esp. Oftalmología, subespecialidad en glaucoma

Dr. Enrique Carlos Ramos Clason

MD. MSc Salud pública

Grupo GIBACUS

**UNIVERSIDAD DEL SINU SECCIONAL CARTAGENA
ESCUELA DE MEDICINA
POSTGRADOS MEDICO QUIRÚRGICOS
ESPECIALIZACIÓN EN OFTALMOLOGÍA
CARTAGENA DE INDIAS D. T. H. Y C.
AÑO 2024**

Nota de aceptación

Presidente del jurado

Jurado

Jurado

Cartagena, D. T y C., 4 de julio de 2024



UNIVERSIDAD DEL SINU

Elías Bechara Zainúm

Escuela de Medicina- Dirección de Investigaciones

Cartagena de Indias D. T. y C. 04 de Mes de julio 2024

Doctor

RICARDO PÉREZ SÁENZ

Director de Investigaciones

UNIVERSIDAD DEL SINÚ ELIAS BECHARA ZAINUM

SECCIONAL CARTAGENA

Ciudad

Respetado Doctor:

Por medio de la presente hago la entrega, a la Dirección de Investigaciones de la Universidad del Sinú, Seccional Cartagena, los documentos y discos compactos (CD) correspondientes al proyecto de investigación titulado **“EVALUACIÓN DE LA DINÁMICA DE LA PRESIÓN INTRAOCULAR, LOS CAMBIOS VASCULARES EN EL NERVIÓ ÓPTICO Y EL GROSOR CORNEAL POSTERIOR A LA APLICACIÓN INTRAVÍTREA DE ANTI-VEGF”**, realizado por la estudiante **“Paula Andrea Acosta Salaiman”**, para optar el título de **“Especialista en Oftalmología”**. A continuación, se relaciona la documentación entregada:

- Dos (2) trabajos impresos empastados con pasta azul oscuro y letras Doradas del formato de informe final tipo manuscrito articulo original (Una copia para la universidad y la otra para el escenario de práctica donde se realizó el estudio).
- Dos (2) CD en el que se encuentran la versión digital del documento empastado.
- Dos (2) Cartas de Cesión de Derechos de Propiedad Intelectual firmadas y autenticadas por el estudiante autor del proyecto.

Atentamente,

PAULA ANDREA ACOSTA SALAIMAN

CC: 1102871118 de Sincelejo

Programa de Especialización en Oftalmología

SECCIONAL CARTAGENA

Avenida El Bosque, Transversal 54 No. 30-729 Teléfono: 6810802; E-mail:
unisinu@unisinucartagena.edu.co





UNIVERSIDAD DEL SINU

Elías Bechara Zainúm

Escuela de Medicina- Dirección de Investigaciones

Cartagena de Indias D. T. y C. 04 de julio de 2024

Doctor

RICARDO PÉREZ SÁENZ

Director de Investigaciones

UNIVERSIDAD DEL SINÚ ELIAS BECHARA ZAINUM

SECCIONAL CARTAGENA

Ciudad

Respetado Doctor:

A través de la presente cedemos los derechos de propiedad intelectual de la versión empastada del informe final artículo del proyecto de investigación titulado **“EVALUACIÓN DE LA DINÁMICA DE LA PRESIÓN INTRAOCULAR, LOS CAMBIOS VASCULARES EN EL NERVIÓ ÓPTICO Y EL GROSOR CORNEAL POSTERIOR A LA APLICACIÓN INTRAVÍTREA DE ANTI-VEGF”**, realizado por la estudiante **“Paula Andrea Acosta Salaiman”**, para optar el título de **“Especialista en Oftalmología”**, bajo la asesoría del Dr. **“Oscar Teherán Forero y Dr. Roger Almanza”**, y asesoría metodológica del Dr. **“Enrique Ramos Clason”** a la Universidad del Sinú Elías Bechara Zainúm, Seccional Cartagena, para su consulta y préstamo a la biblioteca con fines únicamente académicos o investigativos, descartando cualquier fin comercial y permitiendo de esta manera su acceso al público. Esto exonera a la Universidad del Sinú por cualquier reclamo de terceros que invoque autoría de la obra. Hago énfasis en que conservamos el derecho como autores de registrar nuestra investigación como obra inédita y la facultad de poder publicarlo en cualquier otro medio.

Atentamente,

PAULA ANDREA ACOSTA SALAIMAN

CC: 1102871118

Programa de Especialización en Oftalmología

SECCIONAL CARTAGENA

Avenida El Bosque, Transversal 54 No. 30-729 Teléfono: 6810802; E-mail:
unisinu@unisinucartagena.edu.co



DEDICATORIA

"Dedico este trabajo a Dios, quien ha sido mi guía constante y fortaleza durante todo este proceso, a mis padres, Paulino Acosta y Nayeth Salaiman, a mi querido hermano Juan Camilo Acosta y a mi segundo padre Mufith Salaiman. Su amor incondicional, apoyo constante y sacrificios han sido la fuente inagotable de mi fortaleza y determinación para alcanzar mis metas. También dedico este logro a Otto, mi hijo perruno, que fue mi compañía incondicional y a Briceyda, quien es mi hermana de corazón y fue un apoyo incondicional en este camino.

Agradezco profundamente a mis compañeros de residencia, en especial a Laura y Guadalupe, por su aliento inquebrantable en los momentos más difíciles. A mi familia y amigos, por su paciencia, comprensión y apoyo a lo largo de este arduo camino académico.

Expreso mi gratitud a mis profesores y mentores: Dr. Iván Morales, Dra. Amalin Barón, Dra. Shirley Pomares, Dr. Bechara, Dr. Teherán, Dra. Gutiérrez, Dra. Buelvas, Dra. Hoyos, Dr. Almanza y Dra. Cabarcas, Dra. Del valle, Dra. Visbal, Dra. Molina y Dr. Carlos Alfonso. Sus sabias enseñanzas y guía han enriquecido profundamente mi formación profesional.

Finalmente, mi más sincero agradecimiento a Mary y Emi, quienes fueron pilares fundamentales en este proceso, por su paciencia, amor y apoyo incondicional."

AGRADECIMIENTOS

Agradezco enormemente a mis directores y asesores de tesis por su disposición y colaboración ardua en el desarrollo de este trabajo en especial al Dr. Oscar Teherán. Además, agradecer al personal de cirugía y de imágenes diagnósticas de la Clínica Oftalmológica de Cartagena en especial a Cristina Marín por su colaboración indispensable.

Evaluación de la dinámica de la presión intraocular, los cambios vasculares en el nervio óptico y el grosor corneal posterior a la aplicación intravítrea de anti-VEGF

Paula Andrea Acosta Salaiman (1)

Oscar Luis Teherán Forero (2)

Camelia Rosales (3)

Roger Almanza Benito Revollo (4)

Enrique Carlos Ramos Clason (5)

(1) Médico. Residente III año Oftalmología Escuela de Medicina. Universidad del Sinú EBZ, Seccional Cartagena.

(2) Departamento de Glaucoma, Clínica Oftalmológica de Cartagena, Profesor titular Postgrado de Oftalmología Unisinú, Cartagena, Colombia.

(3) Departamento de Glaucoma, Hospital universitario de Puebla, México.

(4) Departamento de Retina y vitreo, Clínica Oftalmológica de Cartagena, Profesor catedrático Postgrado de Oftalmología Unisinú, Cartagena, Colombia

(5) Grupo de investigación GIBACUS, Escuela de Medicina, Universidad del Sinú, Seccional Cartagena, Cartagena, Colombia.

RESUMEN

Introducción: La inyección intravítrea de anti-factor de crecimiento endotelial vascular (anti-VEGF) ha transformado el tratamiento de enfermedades del segmento posterior. Aunque eficaz, su uso conlleva riesgos de efectos adversos, como elevación de la presión intraocular (PIO), que puede influir en la dinámica vascular del nervio óptico.

Objetivos: Evaluar el comportamiento de la PIO, el grosor corneal central y la presencia de pulso venoso posterior a la aplicación intravítrea de en dos centros de referencia de América latina.

Métodos: Estudio prospectivo multicéntrico, analítico de cohorte. Se incluyeron pacientes sometidos a terapia intravítrea con anti-VEGF, excluyendo aquellos con glaucoma o cirugía previa. Se realizó seguimiento con examen oftalmológico que incluía biomicroscopia, tonometría, paquimetría y evaluación del pulso venoso por medio de fondo de ojo. El análisis estadístico se apoyó con el programa Epi Info v7.2.6.0.

Resultados: Se reclutaron 347 ojos. A los 15 minutos post-inyección, la PIO promedio aumentó significativamente de 14 mmHg a 20.9 mmHg, con una tasa media de incremento del 49.2%. El bevacizumab mostró el mayor aumento de PIO y presencia de PV comparado con aflibercept y ranibizumab, así como la mayor persistencia en el aumento de la PIO a lo largo del seguimiento. El grosor corneal aumentó de 532 μm a 551 μm post-inyección, siendo estadísticamente significativo.

Conclusiones: La aplicación intravítrea de anti-VEGF incrementa la PIO, afecta la dinámica vascular del nervio óptico con presencia de PV y aumenta el grosor corneal, efectos que persisten hasta 8 días después del procedimiento. Bevacizumab mostró mayor impacto en la PIO y PV, mientras que ranibizumab fue el medicamento que mostro menor aumento de PIO.

Palabras clave: anti-VEGF, presión intraocular, pulso venoso, grosor corneal central.

Evaluation of Intraocular Pressure Dynamics, Optic Nerve Vascular Changes, and Posterior Corneal Thickness Following Intravitreal Anti-VEGF Application

SUMMARY

Introduction: Intravitreal injection of anti-vascular endothelial growth factor (anti-VEGF) has revolutionized the treatment of posterior segment diseases. Despite its efficacy, its use carries risks of adverse effects such as elevated intraocular pressure (IOP), which can influence optic nerve vascular dynamics.

Objectives: To evaluate the behavior of IOP, central corneal thickness, and the presence of venous pulse following intravitreal application in two Latin American reference centers.

Methods: Methods: This was a prospective multicenter analytical cohort study. Patients undergoing intravitreal anti-VEGF therapy were included, excluding those with glaucoma or prior surgery. Follow-up included ophthalmic examination comprising biomicroscopy, tonometry, pachymetry, and assessment of venous pulsation through fundoscopy. Statistical analysis was conducted using Epi Info v7.2.6.0 software.

Results: 347 eyes were recruited. At 15 minutes post-injection, mean IOP significantly increased from 14 mmHg to 20.9 mmHg, with an average increase rate of 49.2%. Bevacizumab exhibited the highest IOP elevation and presence of venous pulse compared to aflibercept and ranibizumab, as well as the longest duration of increased IOP throughout follow-up. Central corneal thickness increased from 532 μm to 551 μm post-injection, which was statistically significant.

Conclusions: Intravitreal anti-VEGF application increases IOP, affects optic nerve vascular dynamics with the presence of venous pulse, and increases central corneal thickness, effects persisting up to 8 days post-procedure. Bevacizumab showed a

greater impact on IOP and venous pulse, while ranibizumab exhibited the lowest increase in IOP.

Keywords: anti-VEGF, intraocular pressure, venous pulse, central corneal thickness.

INTRODUCCION

La inyección intravítrea de agentes anti-factor de crecimiento endotelial vascular (anti-VEGF) ha revolucionado el tratamiento de enfermedades comunes de la retina, incluida la degeneración macular relacionada con la edad exudativa (DMAE), edema macular diabético y oclusión de la vena retiniana (OVR). También se ha evidenciado resultados prometedores en otro tipo de patologías como el glaucoma neovascular, retinopatía del prematuro (ROP) y tumores intraoculares. (1)

Entre los agentes anti-VEGF mundialmente más utilizados se encuentran, ranibizumab (Lucentis, Novartis), bevacizumab (Avastin, Roche) y aflibercept (Eylia, Bayer) (2) Cada aplicación intravítrea plantea un mayor riesgo de efectos adversos y su uso repetido aumenta la posibilidad de complicaciones oculares y sistémicas.(3) Aunque los efectos adversos oculares de los anti-VEGF son relativamente raros, algunos de estos incluyen endoftalmitis, progresión de cataratas, hemorragia vítrea, desgarros retinianos y elevación transitoria de la presión intraocular. Esta última complicación es la que ocurre con mayor frecuencia y no existe una evidencia clara de su presentación relacionada con algún tipo de medicamento utilizado. (1) La inyección intravítrea aumenta el volumen intraocular, lo que induce al aumento en la presión intraocular (PIO), esto puede variar según el volumen inyectado, el tamaño del globo ocular, el espesor y la rigidez escleral. (4)

El aumento de la PIO indudablemente incide sobre la cabeza del nervio óptico. En muchos reportes se ha encontrado el aumento en la presencia del pulso venoso (PV) como signo clínico alarmante, que de alguna manera podría indicar una alteración en la microvasculatura que nutre la capa de fibras nerviosas, lo cual

podría repercutir en el potencial visual de una persona. Este fenómeno ocurre de manera muy llamativa en muchos pacientes que son sometidos a inyecciones de medicamentos intravítreos. Se ha podido demostrar que aquellos pacientes que presentan una PIO más baja de lo normal, muestran una menor presencia de PV. (5)

La pulsación venosa espontánea o pulso venoso, se observa como una variación rítmica en el diámetro de la vena o en uno de sus segmentos que están cerca o sobre la cabeza del nervio óptico. Es visible en aproximadamente del 80% al 90% de las personas sanas.(5) Aunque persiste cierta controversia con respecto a la causa de la PV, como norma general se ha considerado que es causada por la oscilación de la PIO y la presión en la porción retrolaminar sobre la vena central de la retina (VCR) durante el ciclo cardíaco.(6) Cuando la PIO excede la presión venosa retrolaminar, la VCR colapsa, pero cuando la PIO se iguala al nivel de la presión venosa retrolaminar, la VCR se expande, produciendo la pulsación venosa.(7)

Actualmente, existe escasa información cuantitativa en la literatura sobre los efectos de las aplicaciones intravítreas de anti VEGF sobre la córnea y la cámara anterior. Algunos estudios han evaluado el grosor corneal central (CCT) sin poder demostrar de manera significativa si existe alguna alteración corneal debida a la aplicación intravítrea. La mayoría coinciden en que los anti-VEGF no modifican el CCT, pero si han observado de manera significativa un edema corneal que puede o no estar asociado con toxicidad endotelial y que se debe diferenciar si este surge por el aumento de la PIO simplemente o por el aumento de líquido administrado. (8)(9)

Ante este escenario, el propósito de este trabajo fue evaluar el comportamiento de la presión intraocular, el grosor corneal central (GCC) y la presencia de pulso venoso (PV) posterior a la aplicación intravítrea de anti VEGF (Factor de crecimiento vascular endotelial) en dos centros de referencia de América latina.

MATERIALES Y METODOS

Tipo de estudio: Estudio tipo observacional analítico de cohorte, prospectivo y multicéntrico. Fue realizado en dos centros de referencia en Colombia en la clínica oftalmológica de Cartagena y México en el hospital universitario de Puebla previo aval de su dirección médica. Fue aprobado por el comité de ética médica de la universidad del Sinú seccional Cartagena (código de aprobación OFT2022II1I) y se rige por los principios de la declaración de Helsinki.

Población

Pacientes sometidos a terapia intravítrea con anti-VEGF atendidos por el servicio de retina en la clínica oftalmológica de Cartagena-Colombia y en el hospital universitario de Puebla-México, en el periodo comprendido entre octubre del 2022 a diciembre del 2023 que aceptaron participar en el estudio y cumplieran con los criterios de selección así:

- **Criterios de inclusión:**

1. Pacientes mayores de edad que requirieron terapia intravítrea con anti-VEGF para patología definida que aceptaran participar en el estudio previa firma de consentimiento informado.
2. Ausencia de pulso venoso evidente previa aplicación de anti-VEGF.

- **Criterios de exclusión**

1. Pacientes que no aceptaron participar en el estudio o abandonaron el mismo durante el periodo de seguimiento.
2. Pacientes con diagnósticos de glaucoma.
3. Pacientes con cirugía vitreo retiniana previa.

Protocolo de estudio. Todos los pacientes, previa y posterior aplicación intravítrea de medicamento, fueron sometidos a examen oftalmológico completo, realizada por especialista en glaucoma en cada institución, esta valoración incluyó biomicroscopia en lampara de hendidura, tonometría (tonómetro de Goldman), gonioscopia

dinámica (Goniolente de Volk HMag 4 espejos) y evaluación de fondo de ojo (lente Volk de 78D) donde se determinó la presencia del pulso venoso. Todos los pacientes fueron sometidos a examen de paquimetría de no contacto, antes y después del procedimiento, con el equipo Pentacam® AXL (Oculus).

Descripción del procedimiento

La aplicación de medicamento intravítreo fue realizada por el retinólogo o glaucomatólogo de cada institución. En todos los casos se utilizó la misma técnica quirúrgica, se administró el medicamento intravítreo asépticamente a través de vía pars plana en el cuadrante temporal superior, previa anestesia tópica con Clorhidrato de Tetracaína 0,5% (Ponti ofteno, Sophia), utilizando una aguja corta de calibre 30 con un volumen de 0.05 ml por cada anti-VEGF utilizado (ranibizumab, bevacizumab o aflibercept). Todos los pacientes recibieron antibiótico tópico clorhidrato de Moxifloxacino 0.5% (Vigamox, Novartis) por 7 días.

Todos los pacientes 15 minutos después del procedimiento se les realizó tonometría, paquimetría y fondo de ojo para determinar presencia de PV o algún tipo de complicación en la retina. Posteriormente a los 8 días se les realizó examen oftalmológico completo que incluía tonometría y fondo de ojo.

Análisis estadístico. El análisis estadístico descriptivo de variables cualitativas se realizó mediante el cálculo de frecuencias absolutas y relativas, el de las cuantitativas con promedios (\bar{X}) y desviación estándar (DE). La tasa de aumento de la PIO se calculó mediante la diferencia de las PIO en cada día de seguimiento tomando como sustraendo la PIO basal, esta diferencia se dividió a su vez entre la PIO basal para calcular el porcentaje de reducción de la PIO. Para comparar los cambios en la PIO a los 15 min y 8 días posoperatorio se utilizó la prueba T Student, por otro lado, la comparación de la frecuencia de latido venoso según el anti VEGF se utilizó la prueba Chi 2 o la prueba exacta de Fisher según fuera necesario, un valor $p < 0.05$ fue considerado como estadísticamente significativo, este análisis se apoyó con el programa Epi Info v7.2.6.0.

RESULTADOS

Se reclutaron 347 ojos de igual número de pacientes, con un promedio de edad de 61.9 años. 175 pacientes eran mujeres (50.4%) y 172 hombres (49.6%). (tabla 1)

Al evaluar el comportamiento de la presión intraocular posterior a la aplicación de anti-VEGF, en el total de la población estudiada se observó un aumento significativo, con una PIO basal promedio de 14 mmHg, a los 15 min de la aplicación el promedio fue de 20.9 mmHg y a los 8 días fue de 15.2 mmHg. La tasa de aumento reportada en promedio fue de 49.2% a los 15 minutos de la aplicación respecto a la PIO basal y de 8.6% a los 8 días de la aplicación del medicamento. Todos estos datos fueron estadísticamente significativos. (Tabla 2).

Al discriminar el aumento de la PIO por el tipo de anti-VEGF aplicado, el bevacizumab fue el que mostro una mayor variabilidad sobre el comportamiento de la PIO (Grafica 1), con una PIO basal promedio de 14,39 mmHg, observándose a los 15 minutos de su aplicación un aumento de hasta 22.7 mmHg y a los 8 días presentó una PIO promedio de 16.8 mmHg, estos datos fueron estadísticamente significativos (p: 0.0116) (Tabla 3)

De la población analizada se observó la presencia de pulso venoso en 197 pacientes (56.8%), con una participación similar entre hombres y mujeres, siendo el ojo izquierdo el más frecuentemente afectado con un 62.7% respecto a la población total (201 ojos), mostrando significancia estadística. Al evaluar la presencia de pulso venoso de acuerdo con el tipo de medicamento, los resultados evidencian que la molécula de bevacizumab (66.0%) al ser aplicada vía intravítrea muestra un mayor porcentaje de presencia de PV al ser comparada con aflibercept (56.8%) y ranibizumab (31.7%), siendo esta ultima la que presenta menor porcentaje de presencia de PV, estos resultados fueron estadísticamente significativos (p:<0.05). (tabla 4).

En cuanto al grosor corneal la medida de paquimetría previa a la aplicación de medicamento fue en promedio de $532 \pm 55.9 \mu\text{m}$ y a los 15 minutos posterior al

procedimiento arrojó un promedio de $551 \pm 56.2 \mu\text{m}$ lo cual fue estadísticamente significativo $p < 0.0001$ (Tabla 5).

Dentro de los diagnósticos etiológicos que presentaron los pacientes por los cuales se realizaron tratamiento con aplicación intravítrea de anti-VEGF, los más frecuentes fueron retinopatía diabética proliferativa con 196 pacientes (56.5%), seguido de edema macular diabético y OVCR ambos con 39 pacientes (11.2%). Se observó un mayor aumento en promedio de la PIO, en orden de frecuencia a los 15 minutos del procedimiento en los pacientes con OVCR, EMQ y MNV con 9.3, 9.0 y 8.6 mmHg respectivamente, estos resultados mostraron significancia estadística. A los 8 días, a pesar de que disminuyó la PIO, se observó persistencia en el aumento de ésta con respecto a la basal, pero solamente los pacientes con diagnóstico de DMRE exudativa mostraron una p estadísticamente significativa con un aumento de 2.7 mmHg en promedio. (Tabla 6)

DISCUSIÓN

La inyección intravítrea de agentes anti-factor de crecimiento endotelial vascular (VEGF) es el pilar para el tratamiento en patologías de segmento posterior, entre las que se destacan la degeneración macular relacionada con la edad exudativa (DMAE), edema macular diabético y glaucoma neovascular.(10)(11)

Muchos estudios han reportado en la literatura mundial los diferentes eventos adversos ocasionados por las aplicaciones intravítreas de anti-VEGF, entre los más comunes encontramos uveítis, endoftalmitis, progresión de catarata, hemorragias vítreas, HTO y glaucoma.(12)(13) Sin embargo, es poco lo que se ha estudiado sobre relación entre el tipo de medicamento utilizado, el comportamiento de la PIO y la evaluación de la dinámica vascular de la cabeza del nervio óptico representada en la presencia del PV.

La elevación de la PIO después de una inyección intravítrea de anti-VEGF ha sido de los eventos adversos más reportados hasta el momento, ésta elevación puede ser aguda y transitoria, debido quizás a un aumento en el volumen ocular, o

presentarse de manera sostenida en el tiempo, lo cual se podría relacionar a las propiedades farmacológicas del medicamento aplicado.(14) El mecanismo de la HTO sostenida, después de la aplicación de un anti-VEGF intravítreo, no se comprende bien, se plantean varias hipótesis que generalmente tienen que ver con el daño directo en la malla trabecular, ya sea por efecto tóxico del medicamento (trabeculitis), o por micropartículas de anti-VEGF que obstruyen el flujo normal del humor acuoso, relacionado directamente al número de aplicaciones y en algunas ocasiones preexistencia no detectada de enfermedad glaucomatosa.(15)(16)

El presente estudio reportó una PIO basal de 14 mmHg, mostrando un aumento significativo de la PIO 15 minutos después de la aplicación del medicamento en todos los pacientes, con una tasa promedio de aumento de 49.2% respecto a la basal (aumento promedio de 6.9 mmHg), resultados que concuerdan con lo reportado en 2018 por Felfeli et al (17), quienes encontraron una tasa de aumento de la PIO a los 15 minutos de la aplicación de 53.6% (aumento promedio de 8.2 mmHg), pero difieren levemente de lo encontrado por Chehab et al en el año 2013 (18) evaluaron 50 pacientes, encontrando una PIO media basal de 16,7 mmHg, con una tasa de aumento a los 15 min de 29.94% (aumento promedio de 5 mmHg), cifras un poco inferiores a lo reportado por Felfeli y ratificados por los resultados del presente estudio. En el año 2022, Lee et al. evaluaron la PIO en 42 pacientes sometidos a aplicación intravítrea de anti VEGF, encontrando una PIO promedio basal de 16,66 mmHg, 15 minutos posterior a la aplicación presentaron un aumento promedio 0.97 mmHg (tasa de aumento de 5.8%) y posteriormente a los 8 días la PIO regresa a rangos de normalidad, inclusive un poco por debajo del promedio de la PIO basal.(19) Nuestros resultados revelan, que la PIO se mantuvo por encima del promedio basal en las distintas valoraciones a lo largo del seguimiento, es así como a los 8 días se mantuvo una tasa de aumento de 8.6% con respecto a la basal.

Este estudio evaluó la presencia de PV posterior a la aplicación intravítrea de anti VEGF, buscando de alguna manera evaluar si su presencia estuviese relacionada con alteraciones en la capa de fibras nerviosas del nervio óptico, lo cual hoy en día

sigue siendo indeterminado. En la mayoría de los pacientes suele ser normal su presencia, pero ante un estímulo que induce el aumento de la PIO no existe claridad en lo que podría suceder en la cabeza del nervio óptico y la oxigenación de los tejidos circundantes. Son muy escasos los estudios que evalúan la presencia del PV, así como existe un aumento en la PIO ya demostrado, debería existir un aumento en la presencia del PV posterior a la aplicación de un medicamento intravítreo. Levine et al. En el año 1998 explicó la física del PV de la siguiente manera, la presión venosa retiniana (PVR) excede la PIO durante todo el ciclo cardíaco y las paredes de las venas de la retina carecen de rigidez, por lo tanto, las fluctuaciones de la PIO se transmiten a los vasos de la retina y el gradiente de presión desde el vítreo sobre la pared de la vena retiniana nunca se invierte (20), esto da como resultado unas pulsaciones venosas retinianas rítmicas y espontáneas que van al compás del ciclo cardíaco, estrechándose en sístole y dilatándose en diástole.(21) En el año 2012 Je Hyun Seo et al demostraron que la presencia de PV, es más frecuente en aquellos pacientes que son sospechosos de glaucoma o que tienen PIO >21 mmHg y por el contrario, aquellos pacientes que tienen diagnóstico de glaucoma parecen tener menor presencia de PV.(5) Los resultados del presente estudio evidencian que el 56.8% (197 casos) de la población tratada, tenía presencia de PV, de los cuales, el mayor porcentaje se presentó en los pacientes tratados con bevacizumab (66%), seguido de aflibercept (56.8%) y ranibizumab (31.7%). Este último presentó el menor porcentaje de presencia de PV, así como menor tasa de aumento de PIO, mostrando estos resultados significancia estadística. Finalmente, nuestros hallazgos confirman que a mayor aumento de la PIO por un estímulo específico en este caso la aplicación de medicamento intravítreo, existe mayor presencia de latido o pulso venoso, estudios venideros con mayor tiempo de seguimiento y una más precisa medición de la dinámica del flujo vascular retiniano, podrían dilucidar si este signo produce lesiones a corto o mediano plazo en la patología del nervio óptico.

Al evaluar el efecto de la aplicación intravítrea de acuerdo el tipo de medicamento utilizado, definitivamente el bevacizumab es la molécula que genera mayor

presencia del PV y mayor tasa de aumento de la PIO y esta elevación se mantiene en el tiempo a los 8 días, seguido de aflibercept y finalmente ranibizumab como lo evidencian nuestros resultados (tabla 3 y 4). La molécula de ranibizumab ha mostrado ser la que produce menor aumento en la PIO y a su vez menor presencia del PV. Algunos estudios han reportado similares resultados donde la molécula de bevacizumab, al ser comparada con otros medicamentos presenta mayores tasas de aumento de la PIO, como es el caso de lo reportado por Sung Uk Baek et al. en el año 2015.(22) Estos hallazgos podrían ser explicados por el peso molecular y la farmacocinética del medicamento aplicado, que pueden incidir en la salida del humor acuoso por la malla trabecular aumentando así la PIO, este efecto quizás se deba a un taponamiento por microcomplejos formados por las moléculas de anti-VEGF. Ejemplo de ello, es el caso de bevacizumab que tiene un peso molecular de 148 kDa, mucho mayor al de las otras dos moléculas analizadas en este estudio, como el aflibercept con un peso de 115 kDa y ranibizumab de 48 kDa. Sumado a esto, la lenta disminución en la concentración vítrea de cada medicamento, explicaría el por qué un medicamento produce un mayor aumento de PIO y presencia de PV.(23)

Actualmente existen escasos datos cuantitativos sobre los efectos posteriores a la aplicación intravítrea de anti VEGF en la córnea y la cámara anterior. En 2014 Güler et al. Reportaron que la inyección intravítrea de bevacizumab en dosis única no alteraba el GCC.(9) En 2008 CHI CHIANG et al.(24) reportaron que la inyección intravítrea de 2,5 mg de bevacizumab no parece causar edema corneal en las etapas agudas, ni produce cambios en las células endoteliales corneales dentro de los seis meses posteriores a la inyección. El presente estudio no pretendió evaluar la funcionalidad del endotelio corneal ni su toxicidad posterior al medicamento intravítreo, pero definitivamente demuestra que existe cierta reacción en la córnea, que propicia un aumento del grosor o edema corneal transitorio, como lo evidencia nuestros resultados donde se presentó un aumento significativo del GCC, que pasó de 532 μm en promedio a 551 μm a los 15 minutos posterior al procedimiento, siendo esto estadísticamente significativo. Muchos autores han tratado de identificar

la fisiopatología del edema corneal posterior a la aplicación intravítrea, pero hasta la fecha no hay certeza de la toxicidad que pueda ocasionar este tipo de medicamentos sobre el endotelio corneal, sin embargo, se podría considerar que el aumento de la PIO por el volumen aplicado, conllevaría a una disminución en la eficacia de la bomba sodio-potasio ATPasa, lo cual permitiría la extravasación del humor acuoso al estroma corneal.(24)(25)

Este estudio mostro una relación directamente proporcional con el aumento de la PIO a los 15 min de la aplicación de medicamento intravítreos en apacientes con diagnóstico de OVCR, EMQ y MNV. A los 8 días los pacientes que mostraron mayor aumento de PIO y se mantuvo a lo largo del seguimiento fueron los pacientes con degeneración macular relacionada con la edad exudativa, mostrando un aumento mayor de 2.7 mmHg con respecto a la PIO promedio basal, lo cual fue estadísticamente significativo. No existe evidencia hoy en día documentada, de la relación entre la patología retiniana del paciente y su repercusión sobre la PIO posterior a la aplicación intravítrea, evidentemente debe existir varios factores de riesgo para que esto se presente y se necesitaran mayores estudios con mayor tiempo de seguimiento para determinar una asociación real.

CONCLUSIONES.

Como conclusión, la aplicación intravítrea de anti-VEGF definitivamente induce un aumento en la presión intraocular (PIO), lo cual impacta en la dinámica vascular del nervio óptico con la presencia del pulso venoso (PV) y en el aumento del grosor corneal. Los resultados sugieren, que a mayor aumento de la PIO, mayor presencia de PV, siendo el bevacizumab el medicamento más asociado con este efecto. En contraste, el ranibizumab mostró el menor aumento de PIO y menor presencia de PV. Estos resultados sugieren la necesidad de mejorar los protocolos en las guías de manejo, especialmente en pacientes sospechosos de glaucoma, para prevenir un posible aceleramiento de la enfermedad.

REFERENCIAS BIBLIOGRAFICAS

1. Falavarjani KG, Nguyen QD. Adverse events and complications associated with intravitreal injection of anti-VEGF agents: A review of literature. *Eye*. 2013;27(7):787–94.
2. Omay E, Elgin U, Sen E, Yilmazbas P. The early effects of intravitreal anti vascular endothelial growth factor agents on intraocular pressure and central corneal thickness. *Int Ophthalmol*. 2016;36(5):665–70.
3. Toth LA, Stevenson M, Chakravarthy U. Anti-vascular endothelial growth factor therapy for neovascular age-related macular degeneration. *Retina*. 2015;35(10):1957–63.
4. Gismondi M, Salati C, Salvetat ML, Zeppieri M, Brusini P. Short-term effect of intravitreal injection of ranibizumab (Lucentis) on intraocular pressure. *J Glaucoma*. 2009;18(9):658–61.
5. Seo JH, Kim TW, Weinreb RN, Kim YA, Kim M. Relationship of intraocular pressure and frequency of spontaneous retinal venous pulsation in primary open-angle glaucoma. *Ophthalmology* [Internet]. 2012;119(11):2254–60. Available from: <http://dx.doi.org/10.1016/j.ophtha.2012.06.007>
6. Meyer-Schwickerath R, Kleinwächter T, Papenfuß HD, Firsching R. Central retinal venous outflow pressure. *Graefe's Arch Clin Exp Ophthalmol*. 1995;233(12):783–8.
7. Jacks AS, Miller NR. Spontaneous retinal venous pulsation: Aetiology and significance. *J Neurol Neurosurg Psychiatry*. 2003;74(1):7–9.
8. Arslan GD, Guven D, Alkan AA, Kacar H, Demir M. Short term effects of intravitreal anti-vascular endothelial growth factor agents on cornea, anterior chamber, and intraocular pressure. *Cutan Ocul Toxicol* [Internet]. 2019;38(4):344–8. Available from: <https://doi.org/10.1080/15569527.2019.1616749>
9. Güler M, Çapkin M, Şimşek A, Bilak Ş, Bilgin B, Reyhan AH, et al. Short-term effects of intravitreal bevacizumab on cornea and anterior chamber. *Curr Eye Res*. 2014;39(10):989–93.
10. Wolf S, Balciuniene VJ, Laganovska G, Menchini U, Ohno-Matsui K, Sharma T, et al. RADIANCE: A randomized controlled study of ranibizumab in patients with choroidal neovascularization secondary to pathologic myopia. *Ophthalmology*. 2014;121(3):682-692.e2.
11. Brown DM, Campochiaro PA, Singh RP, Li Z, Gray S, Saroj N, et al. Ranibizumab for Macular Edema following Central Retinal Vein Occlusion. Six-Month Primary End Point Results of a Phase III Study. *Ophthalmology* [Internet]. 2010;117(6):1124-1133.e1. Available from: <http://dx.doi.org/10.1016/j.ophtha.2010.02.022>
12. Sampat KM, Garg SJ. Complications of intravitreal injections. *Curr Opin Ophthalmol*. 2010;21(3):178–83.
13. Stein, Paul D., Fowler, Sarah E. G. 需要引用的霍奇金第二肿瘤 new England Journal. *N Engl J Med*. 2006;355:11–20.
14. Wu L, Evans T. Cambios inmediatos en la presión intraocular después de una

- inyección intravítrea de 2,5 mg de bevacizumab. *Arch Soc Esp Ophthalmol*. 2010;85(11):364–9.
15. Kim YJ, Sung KR, Lee KS, Joe SG, Lee JY, Kim JG, et al. Long-term effects of multiple intravitreal antivasular endothelial growth factor injections on intraocular pressure. *Am J Ophthalmol* [Internet]. 2014;157(6). Available from: <http://dx.doi.org/10.1016/j.ajo.2014.02.035>
 16. Kahook MY, Liu L, Ruzycski P, Mandava N, Carpenter JF, Petrash JM, et al. High-molecular-weight aggregates in repackaged bevacizumab. *Retina*. 2010;30(6):887–92.
 17. Felfeli T, Hostovsky A, Trussart R, Yan P, Brent MH, Mandelcorn ED. Hypotensive efficacy of topical brimonidine for intraocular pressure spikes following intravitreal injections of antivasular endothelial growth factor agents: A randomised crossover trial. *Br J Ophthalmol*. 2019;103(10):1388–94.
 18. El Chehab HE, Le Corre AL, Agard E, Ract-Madoux G, Coste O, Dot C. Effect of topical pressure-lowering medication on prevention of intraocular pressure spikes after intravitreal injection. *Eur J Ophthalmol*. 2013;23(3):277–83.
 19. Lee JW, Park H, Choi JH, Lee HJ, Moon SW, Kang JH, et al. Short-term changes of intraocular pressure and ocular perfusion pressure after intravitreal injection of bevacizumab or ranibizumab. *BMC Ophthalmol* [Internet]. 2016;16(1):4–10. Available from: <http://dx.doi.org/10.1186/s12886-016-0255-8>
 20. Levine DN. Spontaneous Pulsation of the Retinal Veins. 1998;165:154–65.
 21. Hedges TR, Baron EM, Hedges TR, Sinclair SH. The Retinal Venous Pulse: Its Relation to Optic Disc Characteristics and Choroidal Pulse. *Ophthalmology* [Internet]. 1994;101(3):542–7. Available from: [http://dx.doi.org/10.1016/S0161-6420\(94\)31302-9](http://dx.doi.org/10.1016/S0161-6420(94)31302-9)
 22. Baek SU, Park IW, Suh W. Long-term intraocular pressure changes after intravitreal injection of bevacizumab. *Cutan Ocul Toxicol*. 2016;35(4):310–4.
 23. Fogli S, Del Re M, Rofi E, Posarelli C, Figus M, Danesi R. Clinical pharmacology of intravitreal anti-VEGF drugs. *Eye*. 2018;32(6):1010–20.
 24. Chiang CC, Chen WL, Lin JM, Tsai YY. Effect of Bevacizumab on Human Corneal Endothelial Cells: A Six-month Follow-up Study. *Am J Ophthalmol*. 2008;146(5).
 25. Bakri SJ, Snyder MR, Reid JM, Pulido JS, Ezzat MK, Singh RJ. Pharmacokinetics of Intravitreal Ranibizumab (Lucentis). *Ophthalmology*. 2007;114(12):2179–82.

TABLAS

Tabla 1. Características generales y clínicas de los ojos estudiados (347 pacientes)

Edad (años)	61.9 ± 11.2*
Genero	
Masculino	172 (49.6%)
Femenino	175 (50.4%)
Ojo	
Derecho	145 (41.8%)
Izquierdo	201 (57.9%)
*Edad en promedio con su respectiva desviación estándar (DE).	

Tabla 2. Comportamiento de la PIO posterior a la aplicación de anti VEGF

	basal	15 min	Aumento promedio de PIO	Tasa de aumento %	Valor p	8 días	Aumento promedio de PIO	Tasa de aumento %	Valor p
PIO	14.0 ± 4.2	20.9 ± 7.7	6.9 ± 8.2	49.2	<0.0001	15.2 ± 5.3	1.2 ± 1.1	8.6	0.0284
OD	14.1 ± 4.7	20.2 ± 7.3	6.0 ± 7.7	42.5	<0.0001	15.1 ± 4.2	1 ± 0.9	7.0	0.2218
OI	13.9 ± 3.8	21.5 ± 8.0	7.5 ± 8.4	53.9	<0.0001	15.2 ± 6.0	1.3 ± 1.0	9.4	0.0668
*PIO: presión intraocular, OD: ojo derecho, OI: ojo izquierdo.									

Tabla 3. Comportamiento de la PIO en relación anti VEGF

Medicamento	Basal	15 min	Tasa de aumento %	Valor p	Pio 8 días	Tasa de aumento %	Valor p
Aflibercept	13,29	18,84	41.7	<0.0001	14,9	12.11	0.1418
Bevacizumab	14,39	22,74	58.0%	<0.0001	16.8	16.74	0.0116
Ranibizumab	13,37	17,15	28.2%	<0.0001	15,19	13.6	0.0087
* PIO: presión intraocular							

Tabla 4. Presencia de latido venoso posterior aplicación intravítrea de anti VEGF.

	Total	LV +	Aflibercept	Bevacizumab	Ranibizumab
Población	347	-	44	221	82
Latido venoso	197 (56.8%)	-	25 (56.8%)	146 (66.0%)	26 (31.7%) †‡
Hombres	172	98 (56.9%)	17 (38.6%)	69 (31.2%)	12 (14.6%) †‡
Mujeres	175	99 (56.8%)	8 (18.2%)	77 (34.8%) †	14 (17.1%) ‡
OD	145	71 (49%)	12 (27.3%)	51 (23.1%)	8 (9.7%) †‡
OI	201	126 (62.7%) *	13 (29.5%)	95 (42.9%)	18 (22.0%) ‡

* p=0.01 comparado con la frecuencia de LV en ojo derecho; † valor p<0.05 comparado con el grupo Aflibercept; ‡ valor p<0.05 comparado con el grupo Bevacizumab; LV+: presencia de pulso venoso

Tabla 5. comportamiento de la paquimetría posterior a la inyección intravítrea de anti VEGF.

Paquimetría	Basal	15 min	Valor p
	532 ± 55.9	551 ± 56.2	<0.0001
OD	530 ± 54.2	552 ± 53.1	0.0005
OI	533 ± 57.3	551 ± 58.5	0.0022

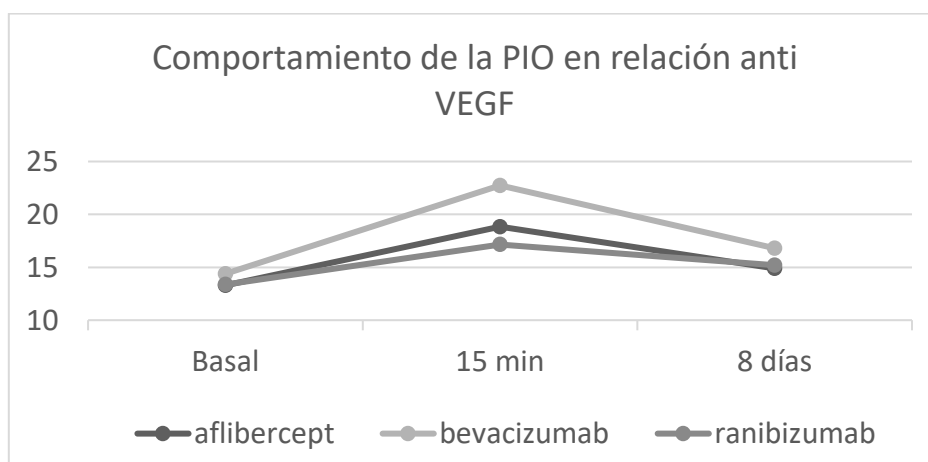
*OD: ojo derecho, OI: ojo izquierdo.

Tabla 6. Comportamiento de la PIO posterior a la aplicación de anti VEGF relacionado con el diagnóstico previo.

Diagnóstico	N	Basal	15 min	Aumento promedio de PIO	Tasa de aumento %	Valor p	8 días	Aumento promedio de PIO	Tasa de aumento %	Valor p
RDP	196	14.5 ± 4.8	21.1 ± 7.7	6.6 ± 8.7	45.5	0.0000	16.5 ± 5.3	2 ± 5.6	13.7	0.2639
EMD	39	12.9 ± 2.1	16.4 ± 3.1	3.5 ± 2.6	27.1	0.0000	14.0 ± 3.0	1.1 ± 3.5	8.5	0.0645
OVCR	39	14.3 ± 4.1	23.6 ± 9.1	9.3 ± 8.9	65.0	0.0000	14.5 ± 3.1	0.12 ± 6.0	0.8	0.8429
MNV	27	13.8 ± 2.7	22.4 ± 8.3	8.6 ± 7.9	62.3	0.0000	16.6 ± 10.1	2.8 ± 8.4	20.2	0.1887
DMRE	29	12.8 ± 1.9	19.5 ± 7.6	6.7 ± 6.9	52.3	0.0000	15.5 ± 5.9	2.7 ± 5.6	21.0	0.0294
EMQ	23	12.0 ± 2.0	21.0 ± 7.5	9.0 ± 7.1	75	0.0000	14.0 ± 3.1	2.0 ± 2.0	16.6	0.0987
Otros	3	13.7 ± 5.5	16.0 ± 2.0	2.3 ± 3.8	16.7	0.5283	14.5 ± 0.7	0.8 ± 0.1	5.8	0.8527

RDP: retinopatía diabética proliferativa, EMD: edema macular diabético, OVCR: oclusión vena central de la retina, MNV: membrana neovascular coroidea, DMRE: degeneración macular relacionada con la edad exudativa, EMQ: edema macular quístico, Otros: desprendimiento de retina, maculopatía lúpica.

FIGURAS



Grafica 1. Comportamiento de la PIO en relación anti VEGF